

# Litiasis renal masiva post mortem: un hallazgo incidental

Christian José Sandoval Fajardo  
Clínica y Tanatología Forense Regional  
Instituto Nacional de Ciencias Forenses de Guatemala -INACIF-  
chrisand91@gmail.com

*Recibido: 16 de abril 2019 / Aceptado: 27 de junio 2019*

**Palabras clave:** hidronefrosis, litiasis, necropsia, pielonefritis, riñón.

**Key word:** hydronephrosis, lithiasis, necropsy, pyelonephritis, kidney.

## RESUMEN

La litiasis renal, o nefrolitiasis, también comúnmente conocida como cálculos renales, es una patología que se caracteriza por la acumulación de materia orgánica y/o inorgánica, en forma de un precipitado denominado cálculo, que obstruye parcial o totalmente las vías urinarias y puede causar alteraciones en la estructura y el funcionamiento del riñón. Existen cálculos de diversos tipos, por ejemplo: de oxalato de calcio, fosfato de calcio, ácido úrico, entre otros. En la medicina forense, en casos donde no se encuentran signos de trauma internos ni externos, es necesaria una evaluación minuciosa del cadáver para encontrar los cambios en el mismo que permitan determinar la causa de muerte. Generalmente la litiasis renal se encuentra como un hallazgo incidental en el cadáver, la cual no es determinante para la causa de muerte.

## ABSTRACT

Renal lithiasis, kidney stone disease, or nephrolithiasis, is a pathology characterized by the accumulation of inorganic or organic matter in the form of a precipitate called kidney stone, which partially or totally obstructs the urinary tract and can cause alterations in the structure and function of the kidney. In forensic medicine, in cases where there are no signs of external or internal trauma, a thorough evaluation of the corpse is necessary to find the changes that allow to establish the cause of death. Generally, renal lithiasis is an incidental finding in the corpse, not determinant for the cause of death.

## INTRODUCCIÓN

El Instituto Nacional de Ciencias Forenses (INACIF), como entidad auxiliar imparcial de la administración de justicia, tiene competencia en la materia de peritajes técnico-científicos relacionados con hechos de muerte violenta o sospechosa de criminalidad. Uno de estos peritajes es la necropsia médico legal, que se realiza incluso en ocasiones donde la causa de muerte es evidente, con el único objetivo de emitir un dictamen pericial basado en la ciencia y la verdad. Llama la atención la significativa cantidad de casos en los que no existen señales de violencia en el cadáver, los cuales resultan más desafiantes para el perito en la búsqueda de hallazgos que permitan concluir la causa de muerte de manera certera. Es frecuente encontrar en el cadáver diversos signos de manera accidental que permiten correlacionar con lo descrito en la literatura y tener una idea clara de la manifestación post mortem de diversas enfermedades, como es el caso de la cirrosis hepática, gastritis erosiva, colelitiasis, entre otras.

La litiasis renal (conocida también como nefrolitiasis o enfermedad de cálculos renales) es una enfermedad que se caracteriza por la presencia de acumulaciones minerales y/o de materia orgánica en las vías urinarias. Esta, como consecuencia, obstruye parcial o totalmente el paso de orina hacia su excreción final.

La litiasis renal se manifiesta inicialmente como un dolor intenso, tipo cólico, en la fosa renal afectada, referido en ocasiones como el “peor dolor de su vida”, aunque en raros casos y dependiendo de las dimensiones del cálculo puede pasar casi desapercibido (Meneses & Romeo, 2013).

La prevalencia de la litiasis renal ha ido en aumento a través de los últimos años. Esto podría explicarse por los cambios de estilo de vida hacia un mayor consumo de comida rápida y menor actividad física. No obstante, variables epidemiológicas no modificables como la edad, el sexo y la raza tienen también influencia en la aparición de dicha enfermedad. La Encuesta Nacional de Salud y Nutrición realizada en los Estados Unidos de América en el período de estudio del 2007 al 2010, llegó a la conclusión que hasta el 19% de los hombres y el 9% de mujeres desarrollará al menos un cálculo renal en la vida, dicho en otros términos, por cada cien hombres, diecinueve padecerán de litiasis renal; mientras que por cada cien mujeres, nueve padecerán de dicha enfermedad. Además de esto, se observó una prevalencia de hasta el 50% menor en afroamericanos en relación a caucásicos. Respecto a la edad, en ambos sexos se observó una disminución cercana del 50% de la incidencia después de los 40 años, sin que sea posible atribuir dichos factores protectores a una causa orgánica específica (Kasper, Hauser, Jameson, Fauci, Longo, & Loscalzo, 2016). Mientras que en Perú, en la tesis llamada *Hallazgos anatomopatológicos en necropsias precremación en el*

*Instituto de Patología y Biología Molecular Arias Stella durante el período 2001-2003* en la que se caracterizaron los hallazgos post mortem de necropsias clínicas realizadas, se observaron cambios macroscópicos característicos de la litiasis renal hasta en el 10% de los casos (Aliaga Mancisidor, 2005).

Existen múltiples tipos de cálculos renales que se han clasificado en base al material del que están producidos, cabe destacar que no es extraño encontrar una mezcla de varios minerales y matriz orgánica. Están los cálculos de oxalato y fosfato de calcio (75% de los casos) producidos por enfermedades que favorecen la reabsorción del calcio o disminuyen su eliminación. (Meneses & Romeo, 2013) Le siguen a su frecuencia los cálculos de fosfato de amonio, hasta el 15% de los casos, originados generalmente por infecciones en las vías urinarias, en pacientes hospitalizados y con catéteres urinarios. Finalmente los cálculos de ácido úrico se encuentran en el 8% de las personas afectadas, y en un número menor cálculos de estruvita y cisteína (Kasper, Hauser, Jameson, Fauci, Longo, & Loscalzo, 2016).

La pielonefritis es una inflamación que afecta a los túbulos, el intersticio y la pelvis renal. Se presentan, en su forma aguda, característica de infecciones urinarias y como una manifestación crónica, consecuencia de reflujo vesicoureteral por obstrucción, observada en la litiasis renal. La obstrucción y el estasis de la orina consecuente favorece el desarrollo de infecciones por la multiplicación bacteriana y la colonización ascendente. Las infecciones repetidas superpuestas a lesiones obstructivas difusas y localizadas ocasionan inflamación y cicatrización en el riñón. Dichos cambios se pueden observar en el estudio macroscópico del riñón. Es evidente la atrofia parenquimatosa. Presentan cicatrices irregulares corticomedulares definidas, principalmente en los polos superiores e inferiores, que recubren los cálices dilatados, cortados o deformados, con aplanamiento de las papilas. Microscópicamente muestran atrofia tubular en algunas áreas con hipertrofia o dilatación en otras. Hay grados variables de inflamación intersticial crónica y fibrosis cortico-medular. Los vasos arciformes e interlobulillares muestran esclerosis obliterante de la túnica íntima en donde tiene cicatrices. Además puede observarse fibrosis alrededor del epitelio calicial, así como un importante infiltrado inflamatorio crónico (Kumar, Abbas, & Aster, 2015).

La hidronefrosis es la manifestación morfológica característica en la litiasis renal, caracterizada por la dilatación de la pelvis renal y de los cálices asociados a una atrofia progresiva del riñón, causada por la obstrucción a la salida normal de la orina (Kumar, Abbas, & Aster, 2015).

## CASO

En la morgue de la sede pericial de Sacatepéquez del INACIF se recibió un cadáver de sexo masculino de cuarenta años de edad referida, con historia de consumo frecuente de bebidas alcohólicas, y se le realizó la necropsia médico legal a solicitud de autoridad competente. En la evaluación externa se evidenció que el cadáver se encontraba sucio, con su vestimenta rasgada y deteriorada, lo que permite suponer que el fallecido pertenecía a un estrato socioeconómico bajo, además que tenía un notable abandono propio, compatible con la historia referida. Durante los hallazgos del examen interno llamó la atención que el riñón derecho se veía visiblemente atrofiado en relación al riñón contralateral (Imagen 1). Al realizar la disección de los órganos se observó que tanto la superficie medular como la cortical estaban disminuidas de tamaño, y en su mitad superior se observó la presencia de secreción amarillenta densa (correspondiente a acumulación de orina) y dilatación de la pelvis y los cálices renales (Imagen 2 y 3). Al continuar la disección se evidenciaron, al nivel de la pelvis renal, cuatro cálculos de diversas formas, de superficie rugosa e irregular y de color verde pardo (Imagen 4). El mayor de ellos midió dos 2.5 centímetros de largo por 2.0 de ancho, y tenía forma espiculada, en semejanza con los túbulos colectores renales. El segundo en tamaño era alargado y unciforme, de dos por un centímetro de largo. Los dos más pequeños eran esferoideos, de alrededor de uno y medio centímetro de diámetro. Además de lo descrito se encontró un hígado aumentado de tamaño con cambios de coloración amarillenta, sugestivo de esteatosis hepática. Es importante mencionar que el cadáver no tenía signos de trauma, y que la causa de muerte no tiene relación con lo descrito anteriormente pues a nivel pulmonar se observaron cambios de hepatización roja y exudado purulento en el parénquima.

Imagen 1.

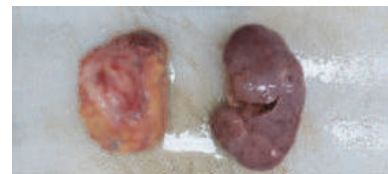

Imagen 2.

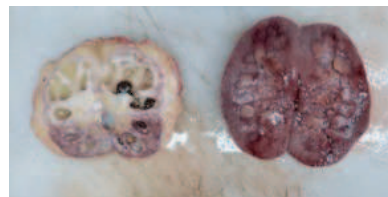


Imagen 3.

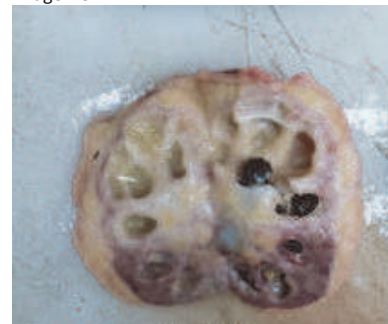
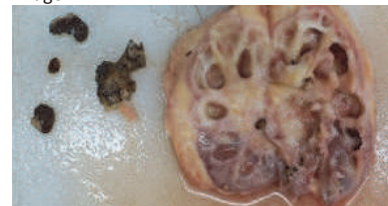
Imagen 4.



Fuente: autoría propia

## CONCLUSIONES

La litiasis renal es una enfermedad caracterizada por la presencia de depósitos de minerales y/o materia orgánica en forma de cálculos, que tienen lugar en las vías urinarias. Afecta a alrededor de la quinta parte de la población mundial, y aunque en ocasiones puede ser el peor dolor sentido jamás por una persona, otras veces puede pasar completamente desapercibido o asintomático. En el caso presentado anteriormente, se correlaciona con lo descrito en la bibliografía en cuanto a los hallazgos evidenciados a nivel macroscópico en los riñones, como lo son dilatación de la pelvis renal y de los cálices asociados a una atrofia del parénquima.

**Dr. Christian José Sandoval Fajardo**

Clínica y Tanatología Forense Regional

Instituto Nacional de Ciencias Forenses de Guatemala

chrisand91@gmail.com

## BIBLIOGRAFÍA

- Aliaga Mancisidor, H. J. (2005). Hallazgos anatomopatológicos en necropsias pre-cremación en el Instituto de Patología y Biología Molecular Arias Stella durante el periodo 2001-2003. Lima: Universidad Ricardo Palma.
- Kasper, D., Hauser, S., Jameson, J. L., Fauci, A., Longo, D., & Loscalzo, J. (2016). Harrison Principios de Medicina Interna. McGrawHill.
- Kumar, V., Abbas, A., & Aster, J. (2015). Patología estructural y funcional. Barcelona: Elsevier Saunders.
- Meneses, S., & Romeo, M. (2013). Tratamiento de la litiasis renal .